Münster.1931.№55

Med Diss.

Ueber ein Neurinom des Schädeldaches mit der Deutung eines Zwerchsackneurinoms.

*

INAUGURAL-DISSERTATION

zur

Erlangung der Doktorwürde der Hohen Medizinischen Fakultät der Westfälischen Wilhelms-Universität zu Münster (Westf.)

vorgelegt von

Siegfried Schönemann
aus Padberg (Kreis Brilon)

1 - 9 - 3 - 0

Gedruckt in der Dissertations-Druckerei Robert Kleinert, Quakenbrück.

Dekan: Herr Professor Dr. P. Esch.
Referent: Herr Professor Dr. H. Coenen.

R. UNIV.
BIBLIOTHEEK
LEIDEN

Gedruckt mit Genehmigung der Medizinischen Fakultät
der Westfälischen Wilhelms-Universität zu Münster i. W.

Meiner lieben Mutter!

Digitized by the Internet Archive
in 2026

https://archive.org/details/IA41555422_0055

Ueber ein Neurinom des Schädeldaches mit der Deutung eines Zwerchsackneurinoms.

Seit der Mitte des zwanzigsten Jahrhunderts steht unter den medizinischen Problemen die morphologische Geschwulstforschung im Vordergrund. Besonders die Gruppe der dem Nervensystem angehörenden Geschwülste ist bis in die jüngste Vergangenheit Gegenstand morphologischer Forschung. Ein Ueberblick über die historische Entwicklung der histologischen Deutung führt zum Verständnis für das am meisten interessierende und am häufigsten bearbeitete Neurinom.

Von Odier stammt aus dem Jahre 1811 die Bezeichnung Neurom. Er begriff darunter ganz allgemein Geschwülste, die durch eine am Nerven sitzende Anschwellung bedingt sind.

Eine genaue Beschreibung der Neurome brachte 1829 Wood, von dem auch der Begriff der multiplen Neurome stammt. Er führte ihren Ursprung auf die Bindegewebshüllen der Nerven zuück.

Smith vertrat 1844 dieselbe Ansicht. Bischoff und Günsburg stellten dann als erste 1845 ganglienzellenartige Gebilde in Neuromen fest.

Erst Virchow brachte auch für diese Geschwülste die pathologisch-anatomische Grundlage. Die Frage nach der Entstehung der Neurome ließ er noch offen. Als Neurome bezeichnete er Geschwülste, die im wesentlichen aus nervöser Substanz bestehen und in denen eine geschwulstartige Wucherung der nervösen Elemente stattgefunden hat. Damit stellte er die neurogene Natur dieser Geschwülste in den Vordergrund und unterschied die wahren Neurome von den gemischten, den Fibro-, Myxo- und Glioneuromen. Blieb die Zahl der nervösen Bestandteile die gleiche oder verminderte sie sich gar, dann rechnete er den Tumor zu den falschen Neuromen, d. h. zu den Fibromen, Myxomen oder Gliomen der Nerven.

Die wahren Neurome teilte Virchow dann folgerichtig ein in:

1. das faszikuläre oder fibrilläre Neurom,
2. das gangliöse oder zelluläre Neurom.

Als Unterteilung unterschied er zwischen zentralen und peripheren Neuromen je nach ihrer Lage.

Das faszikuläre Neurom kann nach Virchows Ansicht in der Hauptsache aus markhaltigen oder marklosen Fasern bestehen, Neuroma fibrillare myelinicum bezw. amyelinicum. Für die Tumoren aus marklosen Fasern wurde so zum ersten Male die Neuromnatur nachgewiesen. Die echten Neurome hielt Virchow für viel häufiger als die falschen. Ursprünglich bestände die Hauptmasse der falschen Neurome aus marklosen Nervenfasern, aber beim Wachstum könnte durch Druck die Geschwulst sich so ändern, daß sie später als reines Fibrom erschiene.

Diese Ansicht kehrte später bei Durante wieder.

Später begegnete diese Auffassung Virchows manchem Zweifel. Spätere Autoren brachten Woods und Smiths Meinung wieder zur Geltung, daß die meisten Neurome ihren Ursprung Wucherungen des Nervenbindegewebes verdankten, daß echte Neurome also sehr selten wären (Ziegler).

In der von Recklinghausenschen Darstellung der Neurofibrome erhielt diese Auffassung weiterhin eine starke Stütze. Recklinghausen erklärte die multiplen Neurome und Neurofibrome für histologisch und genetisch gleichartige Tumoren, die vom Endoneurium feinerer oder dickerer Nervenstämme abstammten. Demnach könnten sie nur mesodermaler Natur sein.

Auch Billroth vertrat diese Anschauung über die Natur der Nervengeschwülste. Das ging bald so weit, daß man am Vorkommen echter Neurome überhaupt zweifelte. Jedoch wurden in den darauffolgenden Jahren zahlreiche Fälle mit sicherem Vorhandensein von Ganglienzellen und ihren Vorstufen beschrieben (Perl, Czerny, Klebs, Axel-Key, Weichselbaum). Andere Autoren rechneten auch dann die Geschwülste der Nerven zu den echten Neuromen, in denen sich keine Ganglienzellen fanden, sondern nur Wucherungen von Nervenfasern oder von Neurilemm.

Immer mehr trat dann die Betonung der Schwannschen Scheiden als wichtiger Faktor bei der Geschwulstbildung in den

Vordergrund. So veröffentlichte Soyka 1877 einen Fall multipler Neurome, Ganglioneurome, die teils subkutan, teils am zentralen Nervensystem, teils an den peripheren Nerven ihren Sitz hatten. Er führte die gewucherten Zellen auf Kerne der Schwannschen Scheide zurück, und darauf die Nervenfaserbildung.

Tacacs ließ 1879 die multiplen Neurome aus einer diffusen Wucherung des Endoneuriums hervorgehen, welche die Schwannsche Scheide frühzeitig mitbeteiligen soll.

Den eigentlichen Umschwung in der Beurteilung der Geschwülste der Nerven brachten erst entwicklungsgeschichtliche Forschungen über die Histogenese der nervösen Gewebe. Poll und Wiesel fanden im sympathischen Nervensystem die ersten Nervenfibrillen im Innern von rosettenartigen Gebilden, und in Form einer solchen Rosette den sympathischen Nerv auf seiner ersten Entwicklungsstufe. Besonders deutlich zeigte sich das im Nebennierenmarke. Damit erfuhren die Tumoren des Nebennierenmarkes und die des Sympathicus, die früher meist als Lymphosarkome angesehen wurden, eine neue pathologisch-anatomische und ontogenetische Erklärung. Viele der bisher den Sarkomen zugerechneten Geschwülste konnten in die Gruppe der echten Nervenzellengeschwülste eingefügt werden. Es fanden nämlich Küster, Wiegel, Wright u. a. diese Rosetten in Tumoren der Nebennieren und des Sympathicus. Sie wiesen damit die Identität der Rosetten im Tumor mit den Sympathicusrosetten nach. Diesen Geschwülsten gemeinsam waren die Rosetten, daneben parallelfaserige Fibrillenbündel, die häufig Zellreihen oder Zellhaufen miteinander verbanden. Wright gab diesen Tumoren den Namen Neuroblastome und machte dabei keine Beschränkung allein auf das sympathische Nervensystem.

Knauß, Kredel und Beneke beschrieben dann gleichgebaute multiple Tumoren, deren Zusammenhang mit dem sympathischen Nervensystem nicht direkt nachweisbar war. Die Autoren leiteten sie von den feinsten sympathischen Geflechten ab, und zwar von denen der Hautgefäße (1901).

Was die Forschungen Poll und Wiesels für die Ontogenese der ganglienzellenhaltigen Tumoren, speziell der des Sympathicus, bedeuteten, das waren für die übrigen Tumoren des Nervensystems insbesondere für die Neurofibrome die Untersuchungen von Held, A. Kohn und Verocay. Die beiden ersteren stellten fest, daß die Schwannschen Zellen — ebenso wie die Zellen der Neuroblastenreihe — den Zellen des Medullar-

rohres entstammen. Ferner ist die Entwicklung des sympathischen und spinalen Nervensystems die gleiche. Held bezeichnete die Schwannschen Zellen als periphere Glia.

Auf diesen Untersuchungen baute Verocay weiter. Ihm gebührt das Verdienst, die Schwannschen Zellen als Geschwulstbildner bei multiplen Fibromen in den Vordergrund gerückt zu haben. Er fand 1908, dann 1910 in mehreren Fällen multipler Fibrome Geschwülste, deren Gewebe vielfach an nervöses und gliöses Gewebe erinnerte. Doch vermochte er es mit keinem von beiden, ebensowenig mit Bindegewebe zu identifizieren. In diesen Geschwülsten fand er Rosetten. Die Gewebsstrukturen ähnelten denen, wie sie schon vorher in den Geschwülsten des Sympathicus, bezw. der Nebenniere von den Autoren beschrieben waren, also Strukturen des embryonalen Nervengewebes. Deshalb sprach Verocay das Gewebe als neurogenes an. Seinen Ursprung verlegte er nicht in die Glia oder in die Vorstufen der Ganglienzellen, sondern in die Schwannschen Zellen, bezw. deren Vorstufen. In einem frühen Stadium der Entwicklung seien diese ausgeschaltet worden. Geschwülste aus diesen Zellen, bezw. dieser Strukturart nannte Verocay Neurinome. Er begriff hierunter die multiplen Nerventumoren, insbesondere die von Recklinghausenschen Neurofibrome. Das makro-mikroskopische Bild dieser Tumoren könne durch verschiedenen Reichtum an Bindegewebe eventuell unter Bildung zystenartiger Hohlräume, ferner durch hyaline Metamorphose des Geschwulstgewebes, durch Zunahme der Zahl und durch Polymorphie der Kerne etwas modifiziert werden. Das Gewebe seiner Geschwülste zeigte mit der van Giesonschen Färbung einen gelben oder rotgelben Farbton. Eine Neubildung von Nervenfasern konnte er nur in ganz beschränktem Maße feststellen. Den seltenen gleichzeitigen Befund von Ganglienzellen und Gliazellen erklärt Verocay aus einer Entwicklungsstörung. Diese hätte Zellen betroffen, die imstande seien, Gliazellen, Nervenzellen und Nervenfaserzellen zu bilden. Auf ähnliche Weise konnte er das gleichzeitige Vorkommen von Gliomen erklären. Verocays Veröffentlichungen über diese Geschwülste der Schwannschen Zellen erweckten ein besonderes Interesse.

In den folgenden Jahren wurden öfter gleichartig gebaute Geschwülste beschrieben. Die Lehre von den Neurinomen wurde durch diese Forschung ausgebaut und heute verbinden die Autoren mit dem Begriff Neurinom bereits ein pathologisch-

anatomisch wie klinisch fest umschriebenes Krankheitsbild. Auf diese Entwicklung ist im folgenden noch etwas näher einzugehen.

Pick und Bielschowsky konnten in dem Maasschen Falle (1910) multiple Neurinome feststellen, aber auch andere bindegewebige Tumoren, in denen das Neurinomgewebe durch Bindegewebe erdrückt zu sein schien. Sie fanden ferner winzige Auftreibungen der peripheren Nerven, die klar erkennbare Wucherungen der Schwannschen Zellen darstellten.

Dann beobachteten Orzechowski und Nowicki bei einem Falle von tuberöser Sklerose gleichzeitig an peripheren Nerven und an den Gehirnnerven Wucherungen der Schwannschen Zellen. Sie rechneten diese Geschwülste zu den Neurinomen.

Herxheimer und Roth beschrieben 1914 mehrere Fälle multipler Neurofibrome, auch sie fanden reine Neurinome und schlossen sich im allgemeinen Verocays Ausführungen an. Dem Bindegewebe erkannten sie eine quantitativ größere Rolle zu als Verocay. Die Kerne der Geschwülste leiteten sie nach genauem Vergleich mit Zellen, welche noch als Schwannsche Zellen zu Seiten von Nervenfasern lagen, von den Schwannschen Scheiden ab.

1915 veröffentlichte Helene Freifeld 3 Fälle von Neurinomen. Sie bestätigte an eigenen Untersuchungen die Befunde Polls und Wiesels bezüglich der Entwicklung des sympathischen Nervensystems und fand auch bei der Entwicklung des spinalen Nervensystems Kernreihen und ähnliche Faserzüge, daneben Rosetten. Sie konnte beim Vergleich ihrer Neurinomfälle mit Neuroblastomen in beiden sehr ähnliche Faserzüge mit parallelen Kernreihen feststellen, ferner Kernanhäufungen in Schlingenform.

Weitere Befunde stammen von Rheinberger. Auch er beobachtete Geschwülste, die durch eigenartige, quere, feinfibrilläre Bänder mit palisadenartiger Kernstellung charakterisiert waren. Letztere beruhen — darin folgte er Franzinis Ansicht — auf einer Teilung der Nervenfaserzellen parallel zur Längsachse der Nervenfasern. Auch bei Gliomen seien palisadenartige Bildungen beschrieben worden. Es liege eine angeborene Anlagestörung bei den Zellen der Schwannschen Scheide vor. Er hält die Neurinome für ein Aequivalent der von Recklinghausenschen Neurofibromatose.

Sehr eingehende Studien über Bau und Natur der Neurinome stammen von Antoni. In seinem Buche „Ueber Rückenmarks-

tumoren und Neurofibrome“ (1920) vertritt er an Hand von 30 Fällen von Neurinomen Verocays Ableitung der Neurinome von den Zellen der Schwannschen Scheide, bezw. ihren Vorläufern, für die Antoni den Namen Lemmoblasten prägt.

Antoni unterscheidet und beschreibt zwei Typen von Neurinomen:

Der Typ A entspricht in seinem Aufbau Verocays Beschreibung des Neurinoms und besteht aus einer feinfibrillären Grundsubstanz, deren Fasern teils parallel zueinander verlaufen, teils fächerförmig ausstrahlen. In diese Grundsubstanz sind die länglichen gleichgroßen Kerne ohne Protoplasmaleib teils in Palisadenform teils hintereinanderliegend eingebettet.

Der Typ B zeigt mehr rundliche ungleichgroße Zellkerne verstreut in einem feinfaserigen, dureinandergewirrten Reticulum. Um die Kerne findet sich mitunter ein Zelleib. Einige Gewebsteile zeigen Hyalinisierung und feinkörnige Massen.

Diese beiden Typen entsprechen nach Antoni verschiedenen Zustandsbildern des Neurinoms. Der Typ A ist Neurinomgewebe auf dem Höhepunkte seines Wachstums, der Typ B stellt eine beginnende regressive Metamorphose dar. Aus der straffen feinfibrillären Substanz wird unter Freiwerden der einzelnen Stellen ein zartes Reticulum, später erfolgt Körnelung und Hyalinisierung. Etwaige Bindegewebsbeimischung ist durch eine Wucherung des Nervenbindegewebes bedingt. Als Entstehungsstadium für die Neurinome sieht Antoni den Zeitpunkt der vorübergehenden Scheidung von Lemmoblasten und Axonen an. In diesem Stadium werden die Neurinomkerne ausgeschaltet. Ferner bringt Antoni eine Erklärung für die meist mehr zentrale Lage der Neurinome, die zur mehr peripheren der Neurofibrome im Gegensatz steht, und eine weitere für die Bevorzugung des N. acusticus. Antoni hält das Neurinom für eine Teilerscheinung der Neurofibromatose. Mit der Multiplizität der Tumoren träte ein ständig sich verstärkendes Vordringen des Bindegewebes ein.

1922 lieferte A. Wallner mit einem Falle multipler Geschwülste am Rückenmark und an den peripheren Nerven einen Beitrag zu der Lehre von den Neurinomen. Die Tumoren bauten sich aus Nervenfaserzellen auf, zeigten Rosetten und korbgeflechtartige Wirbel, im übrigen stimmten die Strukturbilder mit denen von H. Freifeld beschriebenen völlig überein. Deshalb hielt Wallner neben einem genetischen Zusammenhang einen fließenden Uebergang von den unausgereiften malignen Neu-

romen über die unausgereiften benignen Neurome zu den Neurinomen für sehr wahrscheinlich.

Eine sehr umfassende Darstellung über die Neurinome brachte 1923 Sommer. Er folgte im wesentlichen den Ausführungen Antonis und unterschied ebenfalls zwei Gewebstypen beim Neurinom. Er nahm für beide eine gemeinsame Entwicklungsstufe an, die Zeit der noch nicht ausdifferenzierten Spongio- und Neuroblasten.

Die Matrix für das fibrilläre Gewebe seien die Schwannschen Zellen, die für das retikuläre Gewebe sei die Glia. Nervenfasern und Ganglienzellen gingen im Neurinom anscheinend rasch zu Grunde, jedenfalls fände keine oder keine nennenswerte Neubildung derselben statt.

Nach Sommers Ansicht ist das Neurinom ebenso wie das Neurofibrom, Gliom und Endotheliom Aeußerung einer gleichverschieden angreifenden Entwicklungsstörung. Im Gegensatz zur Recklinghausenschen Fibromatose soll es eher als Solitärtumor, ferner in jüngeren Jahren und mehr zentral auftreten. Sommer kommt daher zu folgendem Schluß: Das Neurinom ist ein Produkt der Glia und der Schwannschen Kerne, das Neurofibrom dagegen eine geschwulstartige Wucherung des Peri- und Endoneuriums.

In seiner im gleichen Jahr veröffentlichten Arbeit bestätigt Erb im wesentlichen Antonis und Sommers Ansichten. Er möchte aber das Neurinom als ein peripheres Gliom und die Recklinghausensche Neurofibromatose als eine periphere Gliomatose betrachtet wissen. Er erinnert an die häufigen Befunde, in denen Recklinghausensche Neurofibrome noch neurinomatösen Typ zeigen und andererseits daran, daß in echten Neurinomen sich bindegewebige Substitutionsvorgänge abspielen. Erb teilt die Neurinome der Recklinghausenschen Neurofibromatose zu.

Von allen bisher angeführten Autoren wurde die Palisadenstellung der Kerne als charakteristisch für den Bau eines Neurinoms hervorgehoben, daneben von vielen Autoren z. B. Verocay, die für Neurinome angeblich spezifische hell- bis gelbrote Färbung des Grundgewebes nach der van Giesonmethode. In neuester Zeit wurde nun auch in verschiedenen anderen Geschwülsten und Organen eine palisadenförmige Stellung der Kerne gefunden und von einigen Autoren auf Grund dessen die Existenz des Neurinoms in Frage gestellt oder der Begriff Neurinom ganz abgelehnt.

P. Prym fand Kernreihen in sicheren Sarkomen und Myomen.

Letzthin hat Krumbein das Vorkommen palisadenartiger Kernstellung verbunden mit kernarmen faserigen Zwischenzonen in Myomen, Sarkomen, verödeten Wurmfortsätzen, in Neurinomen beobachtet bezw. nachgeprüft. Der Autor fand ferner eine enge Beziehung der Kernreihen zum Gefäßsystem der Tumoren. Er hält diese palisadenförmige Stellung in den genannten anderen Tumoren und in den Neurinomen nur für eine Besonderheit des Bindegewebes. Die Neurinome seien nur eine besondere Wuchsform bindegewebiger Neubildungen und durch besonders feine Fibrillen gekennzeichnet. Das häufigste Muttergewebe der Neurinome stelle das Endoneurium dar. Demnach sei ihr Ursprung ins Mesenchym zu verlegen. Krumbein möchte ihnen den Namen „Fibroma tenuifibrillare“ geben. Daß sich bei den Neurinomen oft eine gelbrote Färbung des Zwischengewebes findet, erklärt er mit einer unvollkommenen Differenzierung des Bindegewebes. Die Palisadenbildung in verödeten Wurmfortsätzen dagegen sei der Ausdruck eines Spannungsaugleiches, aus dem bei der Sklerosierung ein Gleichgewichtszustand hervorgehe; er bezeichnet sie deshalb als Pseudobandstellung.

Aehnlicher Ansicht ist Lauche. Nach ihm verdanken die Kernpalisaden in Neurinomen dem rhythmischen Wachstum der Zellen ihre Entstehung.

Weiterhin beschäftigt sich Schiller in seiner Arbeit über die Entstehung der Geschwülste mit den Ursachen der Kernbandstellung. Bei den Myomen erblickte er sie darin, daß bei schnellem Wachstum die sich quer zu ihrer Längsachse teilenden Kerne in ihrer Anordnung erhalten bleiben. Eine Durchwirrung der Kerne könne nur bei langsamerem Wachstum stattfinden. Die Kerne der Bänder seien Myoblastenkerne, die kernfreien Zonen beständen aus fibrillärem Bindegewebe.

Nestmann hat im Jahre 1927 Krumbeins Behauptungen an Hand eingehender Untersuchungen an Sarkomen, einer großen Anzahl Fibromyomen, an verödeten Wurmfortsätzen und an 15 Fällen von Neurinomen nachgeprüft. Er kommt zu folgendem Ergebnis:

Das Auftreten der Kernbänder ist keine Eigentümlichkeit des mesodermalen Gewebes, sondern hat nur eine faserige Anordnung der Gewebsbestandteile zur Voraussetzung. Während die Kernbänder in der glatten Muskulatur durch Zusammenziehung und regressive Metamorphose des Zwischengewebes entstehen,

werden sie in den Neurinomen durch eine reichliche geschwulstmäßige Faserbildung hervorgerufen. Auch durch die Art des Zwischengewebes ließen sich die Neurinompalisaden gegenüber Palisaden in anderen Geschwülsten abgrenzen. Es zeigte nämlich das Zwischengewebe in den Neurinomen eine feinfibrilläre zarte so gleichmäßig parallele Struktur, wie sie in den differentialdiagnostisch in Betracht kommenden Geschwülsten dagegen nicht vorkomme. Insbesondere sei in den Myomen mit fibröser Zwischenzone die einzelne Faser derber, nicht so gleichmäßig zart wie im Neurinom. Antonis Typus B der Neurinome betrachtete Nestmann nicht als regressives Stadium des Typus A, auch sah er es nicht wie Sommer als gliös an, sondern er erblickte im Typus B ein weniger differenziertes Gewebe als im Typus A. In ersterem habe nur ein Teil der Zellen die Fähigkeit gehabt, Fasern zu bilden. In letzterem erscheine die normotype Wucherung, hier komme der Lemmoblast als Faserbildner voll zur Geltung.

Man ersieht aus der Entwicklung der Auffassungen über die Histogenese der Neurinome, daß man diese heute als eine geschwulstmäßige Wucherung ausgeschalteter unausgereifter Schwannscher Zellen zu betrachten hat. Die Ausschaltung erfolgt im Stadium der vorübergehenden Scheidung von Lemmoblasten und Axonen. Diese unregelmäßige „Gliotisation" geht oft mit einer unregelmäßigen „Mesenchymisation" Hand in Hand (Bielschowsky). Aus der Verbindung beider Entwicklungsstörungen entstehen Fibroneurinome (Coenen).

In dieser Richtung bewegen sich auch die Untersuchungen von H. Korbsch. Dieser wies (1930) für die neurinomatöse Grundsubstanz ein kontinuierliches plasmatisches Spongium nach, welches bald lang, bald schmal, bald rundporig gestaltet ist. Die neurinomatösen Elemente stellen nach diesem Autor keimversprengte tumorös gewucherte Neurogliozyten dar, welche in ihrer Entwicklung eine Endstufe erreichen, die ein geschwulstmäßiges Abbild der Schwannschen Zelle bedeutet. Sie sind ektodermaler Herkunft, womit die Verocaysche Hypothese bewiesen ist. Sekundär kann erst nach Korbsch das neurinomatös plasmatische synzytiale Spongium von einem Faserwerk mesodermaler Herkunft durchwuchert werden.

Ganglienzellen und Nervenfasern bleiben bei dieser Entwicklungsstörung ganz oder fast ganz zurück. Neben Neurinomen entstehen Gangliogliomeurinome, bezw. Gliome, wenn die Ausschaltung der Geschwulstkeime schon im Stadium des Held-

schen Neurogliozyten erfolgt, der indifferenzierten Mutterzelle des Neuroblasten. Unter Umständen bilden sich dann auch Ganglioglioneurinome und Ganglioneurofibrome. Auch in diesen Mischgeschwülsten kann das Bindegewebe die übrigen Gewebselemente so stark überwuchern, daß sie zu Grunde gehen und ein einfaches Neurofibrom resultiert, also eine „Forme fruste" höher organisierter Neuroblastome (C o e n e n).

Die starke Neigung des embryonalen Nervensystems, charakteristisch geformte Kombinationen der kernig-fibrillären Elemente zu bilden, zeigt sich in den Neurinomen wie in den Neuroblastomen.

Die Kenntnis dieser Tatsachen erleichtert das Verständnis für die Form, den Aufbau und die Lage der Neurinome.

Die F o r m d e s N e u r i n o m s ist rundlich oder spindelförmig oder vom Druck der umgebenden Knochen, Faszien oder Weichteile beeinflußt. Es kann bis zur Abschnürung und Bildung von Zwerchsackgeschwülsten kommen. Die Oberfläche ist teils glatt, teils höckerig, die Farbe graugelb bis graurötlich. Die Größe des Neurinoms schwankt zwischen der eines Hirsekorns und der einer Faust. Doch sind auch schon solche von Kindskopfumfang beschrieben worden. Umgeben ist das Neurinom meist von einer derben, bindegewebigen Kapsel. Daher ist es gut ausschälbar, oft steht es in fester Verbindung mit einem Nerven oder einem Nervenbündel. Dessen Nervenfasern benutzen in manchen Fällen das Kapselgewebe als Weg, um sich am entgegengesetzten Ende des Tumors wieder zu vereinigen. Durchschneiden wir ein Neurinom, so läßt sich makroskopisch oft ein faszikulärer Bau, in anderen Fällen ein mehr retikulärer Bau erkennen. In einer dritten Reihe von Fällen zeigt es sich aus beiden Geweben zusammengesetzt; peripher das faszikulär gebaute Gewebe, zentral ein Gewebe von retikulärer Struktur.

Dieses zentral gelegene Gewebe ist weicher, halbdurchsichtig, von gelbgrünlicher Farbe und besteht m i k r o s k o p i s c h aus einer homogenen Grundsubstanz. Diesem zentralen retikulären Gewebe entspricht mikroskopsich ein feinfädiges zartes Gerüstwerk, in dem die runden oder ovoiden Kerne ziemlich gleichmäßig verteilt sind. Sie zeigen ein deutliches Kernkörperchen und Kerngranula. Zellgrenzen sind nicht sicher erkennbar. Ab und zu sieht man auch mehrkernige riesenzellenartige Gebilde (S o m m e r). Nicht selten bietet das retikuläre Gewebe Zeichen de generativer Umwandlung und Zystenbildung dar.

Das faszikuläre Gewebe ist sehr charakteristisch geformt. Es besteht mikroskopisch aus helleren und dunkleren Bändern, guirlandenförmigen Windungen, manchmal auch aus einem dichten Gewirr hellerer und dunklerer Gewebszüge. Den dunklen Bändern entsprechen bei stärkerer Vergrößerung kernreiche Streifen, die aus drei bis vier Reihen Seite an Seite liegender stäbchenförmiger Kerne bestehen. Sie wechseln mit den helleren Streifen ab, die kernfrei sind und von fein- und parallelfaserigen in der Richtung der Kerne verlaufenden Fibrillen gebildet werden. An Stelle der Kernreihen oder neben ihnen finden sich in manchen Fällen Kernwälle. Bei diesen hören die Zellen am Rande einer kernfreien Zone wallartig angehäuft scharf auf, peripherwärts verlieren sie sich diffus im Gewebe. In einer dritten Reihe von Neurinomen sind Rosetten vorhanden. Ihre Ränder werden von Kernanhäufungen gebildet, während das Zentrum kernarm oder kernfrei ist. Ferner treten Bogenbildungen auf, deren zwei aus Kernanhäufungen bestehende Bögen eine kernarme Zone zwischen sich lassen. Die Anordnung in Querbändern, Kernwällen, Rosetten kann im gleichen Tumor vereint gefunden werden. Doch tritt meist nur eine einzige dieser Kernstellungen auf. Es kommen auch Neurinome ohne Kernbänder vor. In diesen sind die Kernformen variabler, die Fibrillen etwas dicker und besser erkennbar. Fehlt die Palisadenbildung ganz oder ist sie nur angedeutet, dann veranlaßt neben dem Kernreichtum die eigenartige Form der Kerne und die Art des feinfibrillären Geschwulstgewebes, abgesehen von der Lage und sonstigen Eigentümlichkeiten der Geschwulst, zur Annahme eines Neurinoms. Die Geschwulstkerne ähnlen oft ganz und gar den Schwannschen Kernen der Nervenfasern vor ihrem Aufgehen im Tumor. Die Menge des Bindegewebes schwankt im Neurinom sehr. Oft sind es nur spärliche Fasern, in anderen Fällen tritt das Bindegewebe stärker hervor, bis zum Ueberwiegen über das eigentliche Neurinomgewebe; dann entstehen Verocays Neurofibrome und Fibroneurinome.

Ja, oft überwiegt das Bindegewebe derart, daß es nicht möglich ist, zu entscheiden, ob es sich um eine Mischform oder um ein Neurofibrom handelt. Gefäße sind in den Neurinomen nur spärlich vorhanden. Ihre Wand ist verdickt, fast kernlos, macht einen degenerierten Eindruck. Die Nervenfasern sind meist ganz zu Grunde gegangen, ebenso die Ganglienzellen, die sich vereinzelt im Neurinom vor allem in solchen sympathischen Ursprungs finden. Eine Ausnahme macht der Fall Roses, in dem

sich eine größere Anzahl Ganglienzellen fand. Eine Neubildung von Nervenfasern oder Ganglienzellen erfolgt nicht oder nur in ganz unbedeutendem Grade.

Die Neurinome können überall im Körper, wo sich Nerven finden, auftreten. Von der Austrittsstelle des Nervenstammes aus Gehirn und Rückenmark bis zu den feinsten Verzweigungen peripherer Nerven finden sie sich. Sie sprossen entweder einzeln aus den Nerven heraus oder es sind mehrere ineinander übergehende Gewächse. Zuweilen bilden sie auch eine dicke Scheide um den Nerv. In anderen Fällen ist der Zusammenhang mit einem Nerven nicht mehr nachzuweisen.

Das Neurinom scheint die zentrale Lage, bezw. die Lage am Zentralnervensystem zu bevorzugen. Außer dieser zentralen zeigt es noch eine posteropetale Prädilektion. Antoni erklärt dies mit dem Herrühren der Neubildung von der Ganglienleiste, die ja zentral und dorsal gelegen sei. Der Hauptteil der bisher bekannt gewordenen Neurinome lokalisierte sich an der Wirbelsäule und am Kleinhirnbrückenwinkel. Dabei wurde berücksichtigt, daß Antonis 20 Fälle von Neurinomen einem Material von fast 50 Jahren entstammen, ohne diese Einschränkung würden sie das Bild allzusehr zugunsten der zentralen Neurinome verschieben.

Das häufige Vorkommen der Kleinhirnbrückenwinkelneurinome, die zum größten Teil vom N. acusticus ausgehen, erklärt sich nach Antoni aus der zeitlich getrennten Entwicklung des Cochlearis- und Vestibularisanteils des Acusticus. Dieser erleichtert Entwicklungsstörungen.

Bisher sind im ganzen etwa 142 Fälle von Neurinomen bekannt geworden. Von diesen lagen 87 im Wirbelkanal oder in der Schädelhöhle, und zwar gingen 45 Neurinome vom Kleinhirnbrückenwinkel aus, 2 von anderen Teilen des Gehirns und 40 vom Rückenmark bezw. von den Dorsalwurzeln. Weitere 4 lagen paravertebral. Von den übrigen lagen 2 Neurinome retrobulbär in der Orbita. Zweimal war der N. oculomotorius betroffen, je einmal der N. abducens und der N. vagus. Einmal fand sich ein Neurinom an der Hornhaut, einmal an der Lippe, dreimal an der Zunge, einmal in der Tonsillargegend, zweimal an der hinteren Rachenwand; ferner je einmal an der Epiglottis, an einem Bronchus, in der Magenwand und am Jejunum. Zweimal fand sich ein Neurinom am Appendix, einmal am Rectum und einmal in der Harnblase. Zweimal war ein Neurinom retroperitoneal gelegen. Einmal hatte ein Neurinom seinen Sitz in einer Supra-

klavikulargrube, zweimal am Halse, je einmal in einem Interkostalraum und an einer Brustdrüse. 33 Mal waren Neurinome an den Gliedmaßen lokalisiert.

Diese Fälle verteilen sich auf folgende Autoren: 47 Fälle wurden von Sommer bezw. Erb zusammengestellt, 16 Fälle von Guleke, dazu 7 Fälle aus der Literatur, weiterhin von Nestmann 10 Fälle, von Borchardt 9 Fälle, von Krumbein und Derman je 5 Fälle, von Ssuchowa 8 Fälle. Die übrigen Fälle verteilen sich auf folgende Autoren: Kirch, Herrmann und Terplan, Koenig, Simon, Josephy, Reverdin und Grumbach, Sekiguchi und Oije, Enderlen, Höring, Kovacs, Orosco, Krieleis, Schmidt, Michejev und Chmelewskij, Suchanek, Peerbolte, Rose, v. Gaza, Ritter, Katzschmann, Schnyder, Erkes, Hassin, Bona, Pozzo, Levin, Phleps, Tödter, Schmincke veröffentlichten je einen Fall von Neurinom; Ehrlich und Derman, Esau je 2 Fälle. Coenen veröffentlichte 1927 einen Fall von Neurinom, der wohl mit zu den ersten gehört, die veröffentlicht worden sind. Die Geschwulst wurde erstmals (1909) allerdings nicht als Neurinom beschrieben. — In 104 Fällen waren die Tumoren scheinbar solitär. In 38 Fällen waren multiple Neurinome verhanden.

In wenigen Fällen fanden sich Kombinationen von Neurinomen mit anderen Geschwülsten des Nervensystems: mit Gliomen, Endotheliomen, Psammomen oder mit Neurofibromen. In vereinzelten Fällen fand sich gleichzeitig ein Sarkom, einmal ein Karzinom. Dann liegen die reinen Neurinome näher dem Zentrum, die reinen Fibrome meist in der Peripherie.

In diesem Zusammenhang interessiert die Frage nach dem Verhältnis der Neurinome zu den Neurofibromen. Heute wird das Neurofibrom von den meisten Autoren als eine Forme fruste der Neurinome angesehen, zeigen doch junge Neurofibrome oft neurinomatösen Typus. Für diese Theorie spricht auch, daß sich die Mischformen: die Neurinofibrome und Fibroneurinome häufig in den mit multipler Neurofibromatose komplizierten Fällen finden, hingegen die solitären Neurinome meist reine Neurinomstruktur zeigen. Mit Ausnahme von Sommer betonen fast alle anderen Autoren (Verocay, Herxheimer und Roth, Freifeld, Pick und Bielschowsky, Benda, Wallner, Erb, letzthin Borchardt und Coenen) die nahe Verwandtschaft des Neurinoms mit der Neurofibromatose Recklinghausens. Sie reihen das Neurinom in die Reckling-

hausensche Krankheit ein. Insbesondere betont Borchardt, daß es alle Uebergangsformen und Kombinationen vom reinen Neurinom zum Neurinofibrom, zum Neurinoma sarcomatodes weiter zur Neurinomatosis universalis, zum Neurofibrom und zur Recklinghausenschen Krankheit gibt. Mit dem Auftreten multipler Geschwülste trete der reine Neurinomcharakter in den Hintergrund. Man könne mit Recht von einer generalisierten Neurinomatose sprechen. Diese und die multiplen Neurofibrome Recklinghausens sind demnach alle als Folge einer Entwicklungsstörung im Aufbau des Nervensystems aufzufassen. Sie stellen nur verschiedene Entwicklungs- und Ausreifestadien der gleichen auf Verlagerung Schwannscher Zellen etc. beruhenden Unregelmäßigkeiten des Entwicklungsprozesses dar, der schließlich zur Geschwulstbildung führt.

Diese Ansichten Borchardts stellen eine verständliche und übersichtliche Auffassung der Variationen der Neurinome dar.

Die klinische Bedeutung der Neurinome hängt im wesentlichen von ihrer Lage und ihrem Wachstum ab. Die Neurinome stellen sich als glatte oder höckerige spindelige oder ovale Knoten dar. An peripheren Nerven sind sie oft als spindelförmige, derbe Anschwellung im Verlaufe des Nerven deutlich tastbar. Meist sind sie gut abgrenzbar. In einigen Fällen bestehen keine Beschwerden. In anderen Fällen entstehen spontan oder auch nur bei Druck auf die Geschwulst neuralgische Schmerzen nicht selten blitzartiger Natur. In wieder anderen Fällen treten Funktionsausfälle an den Nerven auf, oft mit sekundärer Muskelatrophie. Diese Funktionsausfälle entsprechen dem Grade der Unterbrechung der Nervenbahn. Oft gehen neuralgische Schmerzen allen anderen Symptomen lange, zuweilen jahrelang, voraus. Die am Rückenmark bezw. am Kleinhirnbrückenwinkel gelegenen Neurinome machen die Zeichen langsam wachsender Hirn- und Rückenmarkstumoren. Im einzelnen sind ihre Symptome durch den Druck der Geschwulst auf die Hirn- und Rückenmarkswurzeln und -nerven, bezw. auf die Teile des Rückenmarks und Gehirns, die in ihrer Nähe liegen, bedingt. Sie sind demgemäß sehr verschiedenartig.

Die Rückenmarksneurinome bieten meist deutliche Wurzelsymptome dar. Die Kleinhirnbrückenwinkelneurinome zeigen teils die Krankheitsbilder der Hirntumoren, teils Störungen der Funktionen des Acusticus, Facialis, des Opticus, der Augenmuskelnerven. Im Gegensatz zu den Neurofibromen neigen die

Neurinome, soweit sich das nach dem bisherigen Material beurteilen läßt, nicht dazu, Metastasen zu bilden. Nach Harbitz und Garree tritt bei den Neurofibromen in bis 12 % der Fälle eine maligne Umwandlung ein. Dagegen sind die Neurinome, abgesehen von einem zuweilen aggressiven Wachstum und den sich aus ihrer Lokalisation ergebenden Erscheinungen gutartige Geschwülste. Sie wachsen sehr langsam. Kleinhirnbrückenwinkelneurinome machen öfter ausgedehnte Zerstörungen der darunterliegenden und der benachbarten Teile der knöchernen Schädelbasis, der Pyramidenspitzen, mitunter auch der seitlichen Teile des Türkensattels (Altmann). Beim Auftreten eines scheinbar solitären Neurinoms ist immer daran zu denken, daß es sich um multiple Geschwülste handeln kann oder um ein zeitiges Auftreten von Neurofibromen, Psammomen, aber auch umgekehrt. In vereinzelten Fällen zeigte nach der Entfernung eines Neurinoms ein an einer anderen Stelle liegendes Neurinom ein sehr beschleunigtes Wachstum, ohne daß aber eine maligne Umwandlung eingetreten wäre.

Für die Differentialdiagnose kommen Neurofibrome und Sarkome in Frage. Bei Recklinghausenscher Krankheit müssen Wurzelsymptome immer an die Möglichkeit eines Neurinoms denken lassen. Bei Sanduhrgeschwülsten kommt das Neurinom in erster Linie mit in Frage (Coenen). Ebenso pflegen Brückenwinkelgeschwülste meist neurinomatöser Natur zu sein. Hier kommen differentialdiagnostisch vor allem Gliome in Frage. Beim Ganglioneurom steht die Größe der Tumoren im umgekehrten Verhältnis zum Alter der Patienten. Die Geschwulst tritt vorwiegend solitär auf. Sie besteht einerseits aus Nervenfasern, andererseits aus Ganglienzellen. Ihr Ausgangspunkt ist meist das sympathische Nervensystem, oft die Nebenniere. Selten sind sie multipel (Falk, Knauß und Kredel).

Die Prognose ergibt sich aus der vorangegangenen Darstellung. Sie ist bei dem Kleinhirnbrückenwinkelneurinom immer ernst. Denn oft wird in diesem Falle die richtige Diagnose nicht gestellt werden, andererseits wird der Tumor nicht immer durch die Operation freigelegt. Günstiger liegen die Verhältnisse bei den Neurinomen am und im Wirbelkanal. Sie sind schon oft mit Erfolg entfernt worden. Am günstigsten ist die Prognose bei den peripheren Neurinomen. Sie lassen sich meist leicht exstirpieren und fast immer ohne weitere Störungen.

Zur Therapie kommt nur die Operation in Frage. Diese besteht in Enukleation oder in Resektion im Gesunden. Die

Kleinhirnbrückenwinkelneurinome bezw. -tumoren müssen sobald sie Erscheinungen machen, operativ angegangen werden. Die Lumbalpunktion bringt oft vorher eine Druckentlastung. Doch ist die Mortalität zurzeit noch groß. Im übrigen gelten die für Hirntumoren üblichen Indikationen auch für die Neurinome des Schädelinnern. Ein Operationsverfahren stammt von Lexer, ein anderes von Dandy, ein drittes von Cushing.

Im folgenden bringe ich in dem Fall J. M. der Chirurgischen Klinik zu Münster einen weiteren Beitrag zur Neurinomklinik.

Es handelt sich um einen Fall von Neurinom mit allen histologischen Kennzeichen eines solchen, aber ganz ungewöhnlichem Sitz, wie er bisher noch nicht im Schrifttum beschrieben ist.

Der 14jährige Fabrikarbeiter aus Sundern, Kreis Arnsberg, wurde am 26. 6. 1928 in die Chirurgische Klinik aufgenommen. Er ist das fünfte Kind unter 9 Geschwistern. Ein Bruder starb mit 1 Jahr an Lungenentzündung, eine Schwester starb mit drei Jahren an einer Kinderkrankheit. Eltern und lebende Geschwister sind gesund. Keine Tuberkulose in der Familie.

Eigene Anamnese: Angeblich keine englische Krankheit als Kind. Mit 8 Jahren machte er eine Rippenfellentzündung durch, an der er 4 Wochen lag. Mit 12 Jahren hatte er eine Entzündung am rechten Fußgelenk. Er hat damals 14 Tage zu Bett gelegen.

In der Schule ist der Patient immer gut mitgekommen. Im 10. bis 11. Lebensjahr trat eine Geschwulst an der Schläfe oberhalb des Ohres auf. Sie nahm langsam aber stetig an Umfang zu. Der Patient wurde deshalb von Dr. H. in S. mit über 100 Injektionen behandelt. Nach diesen trat ab und zu abends Fieber bis 39 Grad auf. Damals litt Patient öfter unter Stirnkopfschmerz. Die Therapie brachte kleine Verkleinerung der Geschwulst. Im übrigen machte die Geschwulst dem Patienten keine Beschwerden. Er hatte keine Störungen beim Gehen oder Stehen, keine Störung der Sprache, keine Schmerzen an der Stelle der Geschwulst. Schlaf und Appetit waren immer gut. Seine Arbeit als Packer konnte er gut verrichten.

Seit 4 bis 5 Wochen hat sich die Geschwulst stark vergrößert. Seit Ende Mai leidet er an Kopfschmerzen beiderseits über der Stirn, an Mattigkeitsgefühl. Er hatte in den Händen keine rechte Kraft mehr. Deswegen feierte er zu Hause 3 Wochen krank, von denen er 2 Wochen zu Bett lag. Dann wurde er in die hiesige Chirurgische Universitätsklinik überwiesen. Patient hat keinerlei Störungen beim Sehen und Hören, keine Störungen beim Sprechen oder Schlucken.

Der Befund bei der Aufnahme lautet: Dem Alter entsprechend entwickelter Knabe von gesundem Aussehen. An den inneren Organen ist ein besonderer krankhafter Befund nicht zu erheben. Die Gegend des behaarten rechten Schläfen- und Hinterhauptsbeines ist fast ganz von einer beinahe faustgroßen Geschwulst eingenommen, die anscheinend vom Knochen ausgeht. Die Konsistenz ist stellenweise knochenhart, stellenweise ziemlich weich, die bedeckende Haut unverändert. Nach vorn reicht die Geschwulst bis an die Ohrmuschel. — Die Röntgenaufnahme des Schädels ergab: Im rechten Schläfen- und Hinterhauptsbein ein apfelgroßer, sich halbkugelig vorwölbender Tumor mit nur wenig Knochensubstanz. Der Schädelknochen selbst zeigte eine fleckige, stark abgesetzte, unregelmäßige Abgrenzung mit aufgehellten ungleichen Strukturen. Eine Knochenneubildung hat nicht stattgefunden. Es handelte sich also um einen gutartigen Tumor an genannter Stelle. — Von neurologischer Seite konnte kein krankhafter Befund erhoben werden. – In der Ohrenklinik wurde am 4. 7. 1928 folgender Befund erhoben: Es fand sich eine hochgradige Verengerung des rechten Gehörganges. Mittel- und Innenohr (Vestibularis und Cochlearis) sind o. B. — Die Augenklinik fand außer einer geringen Hyperopie einen normalen Augenbefund bei beiderseits vollem Sehvermögen. Sehnerv, Fundus, Kontrollgesichtsfeld sind normal.

7. 7. 1928: Operation in Aethernarkose. (Prof. Coenen.) Querschnitt über der Längsausdehnung der Geschwulst. Zurückpräparieren der Hautlappen, bis die Basis der Geschwulst freigelegt ist. Nach Abschiebung des Periostes wird der Schädelknochen in der Grenze des Gesunden durchmeißelt, bis der geschwulsttragende Knochen in der ganzen Zirkumferenz aufgehoben werden kann. Das Meißeln mußte wegen Kollapserscheinungen öfter unterbrochen werden. Das Gehirn ist durch die sich nach innen vorwölbende Geschwulst muldenförmig eingedrückt und pulsiert nur an den Rändern stärker. Die Dura ist durch die Geschwulst offenbar nicht durchwuchert, aber in der Mitte des Knochendefektes bindegewebig verdickt. Nach dem Gehörgang zu schieben sich zum Teil weichere Geschwulstmassen vor, die soweit wie möglich mit dem scharfen Löffel ausgekratzt werden. Wegen zunehmender Pulsverschlechterung wird die Operation schnell beendet. Tamponade. Hautnaht.

Verlauf: Der Wundverlauf war ungestört. Die Nachuntersuchung des J. M. am 7. 2. 29 ergab in chirurgischer, neurologischer, ophtalmologischer und otiatrischer Beziehung nichts Krankhaftes mehr. Seit Januar 1929 arbeitet Patient wieder, wie die schriftliche Anfrage ergab. Auch im März 1929 war der Patient bei klinischer Nachuntersuchung in jeder Beziehung gesund.

Die mikroskopische Untersuchung des Präparates ergab eine ziemlich gleichartig gebaute Geschwulst. Bei schwächerer Vergrößerung sieht man einmal hellere und dunklere parallele Streifen, ähnlich der Streifung des getigerten Herzens, nur gröber, ein anderes Mal parallele Bögen. In wieder anderen Abschnitten sind rosettenartige Bildungen und wallartige Gestaltungen vorhanden. Bei stärkerer Vergrößerung findet sich einmal ein schwammartiges, lockeres Protoplasma mit eingelagerten länglichen Kernen. Dazwischen sind Abschnitte, die eine typische Kernpalisadenstruktur aus länglichen ovalen Kernen erkennen lassen. Die Palisaden sind beiderseits jedesmal durch eine kernfreie oder kernarme Zone eines parallel- und feinfibrillären Fasergewebes getrennt.

Das Fasergewebe färbt sich mit der van Giesonfärbung rein gelb, in einzelnen Teilen der Geschwulst auch gelbrötlich. In anderen Teilen des Schnittes sind Kernwälle, in wieder anderen rosettenartige Bildungen mit einem kernfreien Zentrum, das von einer Kernanhäufung rings begrenzt wird, vorhanden. In wieder anderen Geschwulstteilen finden sich Mischungen aus Palisaden, Kernwällen, bogenartigen Bildungen. Das mikroskopische Bild ist so eigenartig und charakteristisch, daß an der Diagnose Neurinom kein Zweifel möglich ist.

In seinem klinischen Bilde weicht dieser Neurinomfall allerdings von den bisher bekanntgewordenen Neurinomen ab. Weder fanden sich Störungen von seiten des N. acusticus, des N. facialis, des N. opticus, der Augenmuskelnerven, noch fanden sich Ausfallserscheinungen von seiten des Kleinhirns: des Lagegefühls, der Muskelkoordination bei Bewegungen, alles Störungen, wie wir sie bei Kleinhirnbrückenwinkelgeschwülsten, die zumeist aus Neurinomen bestehen, immer finden.

Es bestanden in dem mitgeteilten Falle M. keine Störungen von seiten des Schläfen- oder Okzipitalhirnes, keine Störungen des Facialis, des Acusticus, des Opticus oder von Augenmuskelnerven. En leichtes allgemeines Schwächegefühl unbestimmter Art war das einzige unbestimmte Symptom.

Dieses klinische Bild unseres Falles veranlaßt uns, diesen Tumor nicht als einfachen Acusticustumor oder Kleinhirnbrückenwinkelgeschwulst aufzufassen, sondern den Ursprung in der Dura zu suchen oder an die Bildung eines Zwerchsackneurinoms (C o e n e n) zu denken. Im ersteren Falle würde eine Wucherung in die Dura versprengter Neurinomkeime vorliegen. Eine größere Wahrscheinlichkeit hat es aber für sich, daß es sich entsprechend

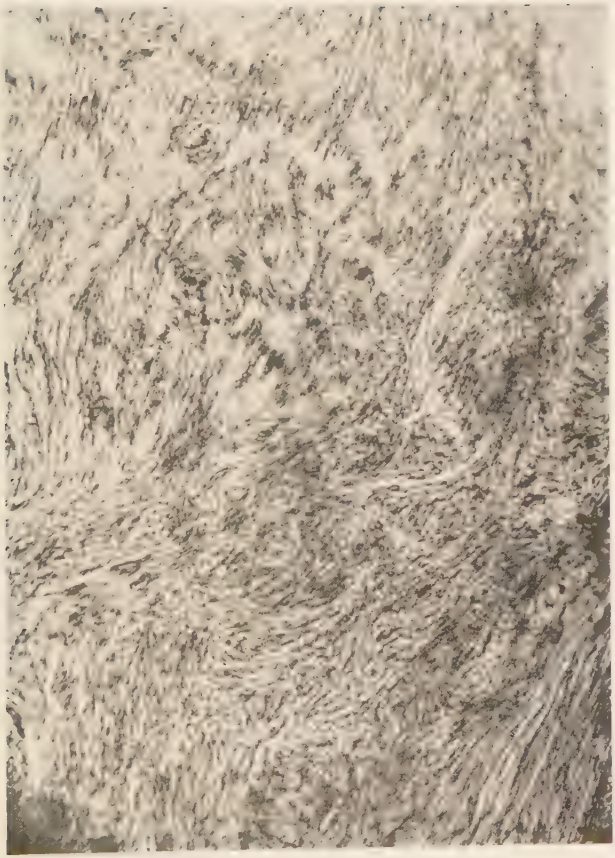

Abb. 1
Neurinom des Schädeldaches

150fache Vergrößerung

Abb. 2
Neurinom des Schädeldaches

250fache Vergrößerung

der Bildung der Zwerchsack- und Sanduhrgeschwülste des Wirbelkanals um ein Zwerchsackneurinom handelt.

Die Zwerchsackgeschwülste bestehen aus zwei oder auch aus mehreren Lappen, deren einer intradural, deren anderer extradural liegt; oder der eine Teil hat seine Lage zwischen Dura und Knochen, der andere außen an der Wirbelsäule oder im hinteren Mediastinum oder auf dem Rücken. Beide Teile sind durch einen Stiel verbunden, der ein Zwischenwirbelloch durchläuft, oder zwischen den Wirbelbögen seinen Weg nimmt. Es sind entweder Fibrome, Neurofibrome, Neurinome oder Fibrosarkome, Enchondrome, Ganglioneurome. Ihr Lieblingssitz ist die Wirbelsäule.

Die Entstehung der Zwerchsackneurinome bietet uns den Schlüssel für ihre spätere Form. Nach Coenen geht die Entstehung der Neurinomanlage der Bildung der Dura bezw. der Bildung des knorpeligen Wirbelkanals lange voraus. Die Wirbel quetschen in ihrem Bereich beim Wachstum das schon vorher dagewesene rundliche Neurinom zur Sanduhrform zusammen. Unter Umständen treten an den Wirbelkörpern wegen des platzsperrenden Neurinoms kleine Entwicklungsdefekte des Knochengewebes auf und ein kleinerer Neurinomteil lagert sich in eine glatte Höhle des Wirbelkörpers, wie bei dem Falle Gulekes oder in eine grubenartige Vertiefung (Meyer und Feuchtwanger). Für die Neurofibrome gelten ähnliche Gesichtspunkte. Die von Berblinger und M. Borchardt beschriebene Mischform beider gehört auch hierher.

In ähnlicher Weise ist die Entstehung des Zwerchsackdermoids der Schläfe zu erklären. Es zeigt einmal den epidural in der Schädelkapsel, also unter dem Knochen liegenden, inneren Sack, dann den subkutanen, also über dem Knochen liegenden äußeren Sack und das durch das runde Knochenloch hindurchgehende Verbindungsstück beider. Es ist nicht durch das fertige Stirnbein oder durch die Schläfenschuppe hindurchgewachsen, sondern durch den Wachstumsdruck dieser viel später entstandenen und vordrängenden Belegknochen vom kugelförmigen Gebilde zum Zwerchsack eingeengt.

Auch in unserem Falle müssen wir uns hypothetisch eine analoge Entwicklung des Tumors vorstellen. In einem Stadium, in dem der Schädelknochen noch nicht angelegt war, bildete sich in der harten oder weichen Hirnhaut der Kern unseres Neurinoms. Mit der Entwicklung der knöchernen Schädelkapsel erfolgte eine Trennung in einen epiduralen Teil und einen außerhalb des knöchernen Schädeldaches liegenden Ge-

schwulstteil. Beide waren durch ein dünneres Verbindungsstück vereinigt. Später hat sich dann das Neurinomgewebe außerhalb des Schädeldaches ihm breitbasig anliegend weiterentwickelt und durch Druck das Knochengewebe zum Verschwinden gebracht. Auf diese Weise kann man sich die im operativ autoptischen Befund vorliegende Einheitlichkeit der Geschwulstbildung am leichtesten erklären.

Zur Therapie: Der Tumor mußte operativ entfernt werden, weil er sonst durch Druck auf Gehirnteile stärkere Ausfallserscheinungen hervorgerufen hätte, wahrscheinlich sogar das Leben des Patienten bedroht hätte. Diese Therapie war umso eher angebracht, als das Röntgenbild hatte erkennen lassen, daß es sich um einen gutartigen Tumor handelte.

Der Erfolg der operativen Therapie war ein recht guter. Dem Patienten geht es gut, er arbeitet jetzt wieder in der Fabrik.

* * *

Am Schlusse meiner Arbeit ist es mir eine angenehme Pflicht, Herrn Professor Dr. Coenen für die Anregung zu dieser Arbeit und das mir gütigst überwiesene Material meinen ergebensten Dank auszusprechen.

Literatur-Verzeichnis.

1. Antoni, N. R. E.: Ueber Rückenmarkstumoren und Neurofibrome. J. F. Bergmann. München 1920.

2. Berger und Guleke: Ueber Hirntumoren und ihre operative Behandlung. Deutsche Zeitschr. f. Chir., Bd. 203—204. S. 105. 1927.

3. Bielschowsky, Max: Ueber tuberöse Sklerose und ihre Beziehung zur Recklinghausenschen Krankheit. Zeitschr, f. d. ges. Neurol. u. Psychiatrie. Bd. 26, 1914.

4. Bona: Neurinom des Nervus medianus. Breslauer Chirur. Gesellschaft, Sitzung vom 12. 12. 1927. Bericht im Zentralblatt f. Chir. Bd. 55, S. 612, 1928.

5. Borchardt, Moritz: Bemerkungen zu den sogenannten Sanduhrgeschwülsten des Rückenmarks und der Wirbelsäule. Klin. Wochenschr., 1926. S. 636.

6. Derselbe: Zur Kenntnis der Neurinome. Bruns' Beitr. z. klin. Chir., Bd. 138, S. 1, 1927.

7. Coenen, Hermann: Die Entstehung und Entwicklung der Sanduhrgeschwülste an der Wirbelsäule und der hantelförmigen Lipome des Thorax. Deutsche Zeitschr. f. Chir., Band 203/4. S. 71, 1927.

8. Cushing, H.: Tumors of the Nervus acusticus. Philadelphia-London, 1917.

9. Derman, G. L.: Zur Kenntnis der Kleinhirnbrückenwinkelneurinome. Virchows Arch. f. path. Anat. u. Physiol., Bd. 261, S. 37, 1926.

10. Durante, G.: Les transformations morphologiques du tube nerveux. Revue neurolog., Nr. 18, 1906.

11. Ehrlich, S. L. und G. L. Derman: Zur Frage der neurogenen Fibrome in klinischer und pathologisch-anatomischer Beziehung. Virchows Arch., Bd. 258, S. 405, 1925.

12. Erb, Karl H.: Zur Neurinomfrage. Dtsch. Zeitschrift f. Chir., Bd. 181, S. 350, 1923.

13. Erkes, Fritz: Neurinom des Medianus, Plexus cervicalis und Peronaeus. Bruns' Beitr. z. klin. Chir., Bd. 142, S. 842, 1928.

14. Franzini, M.: I Nevromi, Estrato dal No. 8—9—10 (1908) degli Atti della R. accad. dei Fisiocritici in Siena. Siena 1909.

15. Freifeld, Helene: Zur Kenntnis der benignen unausgereiften Neurome und multiplen Neurofibrome. Beitr. z. allg. Pathol. und pathol. Anat., Bd. 60, S. 347, 1915.

16. von Gaza: Ueber Operation und postoperativen Verlauf eines intrazerebellar entwickelten Kleinhirnbrückenwinkeltumors. 33. Tagung nordwestdeutscher Chirurgen am 10. und 11. 12. 1926 in Hannover. Bericht im Zentralbl. f. Chir., Bd. 54, S. 930, 1927.

17. Genersich, Anton: Multiple Neurome. Virchows Arch., Bd. 49, S. 15, 1870.

18. Guleke: Zur Klinik des Neurinoms. Arch. f. klin. Chir., Bd. 142, S. 479, 1926.

19. Held, H.: Die Entwickelung des Nervengewebes bei den Wirbeltieren. Leipzig 1909.

20. Herxheimer, G. und W. Roth: Zum Studium der Recklinghausenschen Neurofibromatose. Beitr. z. path. Anat. u. zur allg. Pathol., Bd. 58, S. 319, 1914.

21. Herrmann, G. und K. Terplan: Ein Beitrag zur Klinik und Anatomie der Kleinhirnbrückenwinkeltumoren. Zeitschrift f. d. ges. Neurol. u. Psychiatrie. Bd. 93, S. 529, 1924.

22. Hassin, George B.: Neurinoma. A Case of involvement of the cauda equina with the clinical picture of bilateral sciatica. Arch. of neurol. and psychiatr., Bd. 19, S. 1087. 1928. (Bericht im Zentralbl. f. d. ges. Neur. u. Psych., Bd. 51, 1929.)

23. Hörsing, Felix: Ein Neurinom mit eigenartig regressiven Veränderungen. Zeitschr. f. Krebsforschung, Bd. 25, 1927, S. 324.

24. Katzschmann: Ein Fall von doppelseitigem Kleinhirnbrückenwinkeltumor. Zeitschr. f. Laryngol., Bd. 17, S. 248, 1928.

25. Knauß, K.: Zur Kenntnis der echten Neurome. Virchows Arch. f. pathol. Anat. u. Physiol., Bd. 153, S. 29, 1898.

26. Kohn, A.: Ueber die Entwicklung des sympathischen Nervensystems der Säugetiere. Arch. f. mikroskop. Anat., Bd. 70, 1907.

27. Korbsch, Heinrich: Zur Morphologie und Genese der Neurinome. Arch. f. Psychiatrie 92, 183 (1930).

28. Kovacs, Walther: Ueber ein solitäres Neurinom des Nervus oculomotorius. Virchows Arch. f. pathol. Anat. u. Physiol., Bd. 240, S. 518, 1927.

29. Krenz, Aster: Ueber ein Neurinom der Orbita. Inaug.-Diss., Jena 1919.

30. Krieleis, Werner: Ein Neurinom am Limbus Corneae. v. Graefes Archiv f. Ophtalmol., Bd. 119, S. 119, 1927.

31. Krumbein, C.: Ueber die Band- und Palisadenstellung der Kerne, eine Wuchsform des feinfibrillären mesenchymalen Gewebes. Virchows Arch. f. pathol. Anat. und Physiol., Bd. 255, S. 309, 1925.

32. Krahn, Hans: Untersuchungen an Neurinomen. Zentralbl. f. allg. Pathol. u. pathol. Anat., Bd. 38, S. 113, 1926, Heft 3.

33. Kyrle, J.: Beitrag zur Kenntnis der multiplen unausgereiften Hautneurome. Dermatol. Zeitschr., Bd. 24, S. 193, 1917.

34. Lauche, Arnold: Ueber rhythmische Strukturen in menschlichen Geweben. Virchows Arch. f. pathol. Anat. u. Physiol., Bd. 257, S. 751, 1925.

35. Lewin, M. M.: Beitrag zur Frage der Neurinome der peripheren Rückenmarksnervenstämme. Sovrem Chir., Bd. 3, S. 487. Bericht im Zentralbl. f. Chir., Bd. 56, S. 381, 1929.

36. Maas: Multiple Tumoren im Bereiche des Zentralnervensystems. Berliner Ges. f. Psychiatrie u. Nervenkrankheiten, 1909, Referat in Folia neurobiologica. Bd. 2, Nr. 7.

37. Mönckeberg, J. G.: Münchener Medizinische Wochenschrift, 1921, Nr. 13, S. 410.

38. Mühlenkamp: Kurze Mitteilung. Zeitschrift f. Hals-, Nasen- und Ohrenheilk., Bd. 7, S. 239, 1924.

39. Nestmann, Friedrich: Zur Histologie der Neurinome. Virch. Arch., Bd. 265, S. 646, 1927.

40. Odier, L.: Manuel de Medicine practique. Génève, 1803.

41. Orosco, G.: Schwannom des Acusticus. Rev. d. 1. Soc. argentina de biol., Jg. 3, Nr. 5/6, S. 513, 1927.

42. Orzechowski, Kasimir und W. Nowicki: Zur Pathogenese und pathologischen Anatomie der multiplen Neurofibromatose und der Sklerosis tuberosa (Neurofibromatosis universalis). Zeitschr. f. d. ges. Neurolog. u. Psychiatrie, Bd. 11, S. 237, 1912.

43. Peerbolte, M. Lietaert: Ein Fall von Neurinom am Rückenmark. Nederl. Tydschr. Geneesk., 1929, Bd. 1, S. 1093. Bericht im Zentralbl. f. d. ges. Neurol. u. Psychiatr., Bd. 53, 1929.

44. Phleps: Fall von multiplem Neurinom. Verein der Aerzte in Steiermark, Sitzung vom 25. 1. 1929. Bericht in Münchener Med. Wochenschr., Bd. 76, S. 393, 1929.

45. Pick, Ludwig und Max Bielschowsky: Ueber das System der Neurome und Beobachtungen an einem Ganglioneurom des Gehirns (nebst Untersuchungen über die Genese von Nervenfasern in Neurinomen). Ztschr. f. d. ges. Neurolog. u. Psychiatrie, Bd. 6, S. 391, 1911.

46. Pozzo, G. dal: Neurinom der Unterlippe. Arch. per le Science med., Bd. 52, Heft 4, 1928.

47. Recklinghausen, D. von: Ueber die multiplen Fibrome der Haut und ihre Beziehungen zu den multiplen Neuromen. Berlin 1882.

48. Rheinberger, Martin: Ueber einen eigenartigen Rückenmarkstumor vom Typus der Verocayschen Neurinome. Frankf. Zeitschr. f. Pathol., Bd. 21, S. 472, 1918.

49. Rose: Ueber die Beobachtung von Ganglienzellen in einem Neurinom eines peripheren Nerven. Deutsche Zeitschr. f. Chir., Bd. 215, 1929, S. 409.

50. Simon, Hermann: Breslauer Chirurgische Gesellschaft, Sitzung vom 11. 1. 1926. Bericht im Zentralbl. f. Chir., Bd. 53, S. 613, 1926.

51. Sommer, René: Der heutige Stand der Neurinomfrage. Bruns' Beitr. z. klin. Chir., Bd. 125, S. 694, 1922.

52. Soyka, L.: Ueber den Bau und die Stellung der multiplen Neurome. Prager Vierteljahrsschr. f. d. prakt. Heilk., Bd. 153, 1877.

53. Ssuchowa, L. J: Zur pathologischen Anatomie und Histologie der Kleinhirnbrückenwinkelneurinome. Zeitschr. f. Krebsforschung, Bd. 30, Heft 3, 1929..

54. Suchanek: Neurinom des Kehlkopfeingangs. Monatsschrift f. Ohrenheilk. u. Laryngol., Bd. 59, S.. 613, 1925.

55. Schiller, Walter: Untersuchungen zur Entstehung der Geschwülste: 2. Teil. Virchows Arch. f. pathol. Anat. u. Physiol., Bd. 263, S. 368, 1927.

56. Schmincke, Alexander: Beitrag zur Geschwulstpathologie. Zur formalen Genese des Teratoma diphyllicum. Durale Implantationsmetastasen bei Kleinhirnbrückenwinkelneurinomen. Beitr. z. pathol. Anat. u. allgemein. Pathol., Bd. 73, Heft 3, S. 502, 1925.

57. Schnyder, P.: Ueber Gliome, Gliose und Gliomatose und ihre Beziehungen zur Neurinomatose. Schweizer Arch. f. Neurol., Bd. 23, S. 116, 1928. Bericht im Zentralbl. f. d. ges. Neurol. u. Psychiatr., Bd. 52, 1929.

58. Tödter, Hildegard: Ueber ein zentrales Neurinom mit intramedullären Tumoren. Inaug.-Diss., Münster 1927.

59. Tschernyscheff, V. und A.: Beitrag zur pathologischen Anatomie und zu den Leitungsbahnen des Rautenhirns bei den Kleinhirnbrückenwinkeltumoren. Arch. f. Psychiatrie, Bd. 79, S. 645, 1927.

60. Verocay, José: Multiple Geschwülste als Systemerkrankung am nervösen Apparate. Festschr. f. H. Chiari. Wien, Leipzig, 1908.

61. Derselbe: Zur Kenntnis der Neurofibrome. Beitr. z. pathol. Anat. u. allg. Pathol., Bd. 48, S. 1, 1910.

62. Virchow, Rudolf: Das wahre Neurom. Virch. Archiv, Bd. 13, S. 256, 1858.

63. Wright, James Homer: Neurocytoma or Neuroblastoma, a kind of tumor not generally recognised. The journal of experim. medicine. Vol. 12, Nr. 4, 1910. Bericht im Zentralblatt f. allgem. Pathol. u. pathol. Anat., Bd. 21, 1910.

Lebenslauf.

Am 4. 1. 1893 wurde ich, Siegfried Schönemann, zu Padberg, Kreis Brilon, als Sohn des Kaufmanns Robert Schönemann und seiner Gattin Lina, geb. Ehrlich, geboren.

Nach Besuch der Volksschule zu Padberg und des städtischen Gymnasiums zu Dortmund erhielt ich im März 1913 das Reifezeugnis an dieser Anstalt.

Hierauf besuchte ich die Universitäten Göttingen 3, Bonn 2, Berlin 1, Tübingen 1, Würzburg 3 Semester. Von Mai 1916 bis Januar 1919 stand ich im Heeresdienst. Die ärztliche Vorprüfung bestand ich am 22. 7. 1915 in Bonn; die ärztliche Prüfung habe ich am 31. 8. 1920 in Würzburg abgelegt. Das praktische Jahr habe ich mit dem 1. Mai 1921 beendet und erhielt am 10. Juni 1921 die Approbation als Arzt.

Zurzeit bin ich als Assistenzarzt an der inneren Abteilung des St. Marien-Hospitals in Hamm tätig.